

## Pengendalian Koksidiosis Pada Ayam Melalui Pengobatan Herbal

### (Control of coccidiosis in chickens through herbal medicine)

Fitrine Ekawasti, E. Martindah

Balai Besar Penelitian Veteriner, Jl. RE Martadinata No. 30, Bogor 16114  
[fitineekawasti@gmail.com](mailto:fitineekawasti@gmail.com)

(Diterima 23 Januari 2019 – Direvisi 15 Februari 2019 – Disetujui 4 Maret 2019)

#### ABSTRACT

Coccidiosis caused by *Eimeria* sp. is an important disease in poultry industry. In Indonesia, the morbidity due to this disease in poultry reaches up to 90%. The clinical symptoms of coccidiosis vary depending on the age of poultry and the species of *Eimeria*. If coccidiostat is not properly used in control and eradication program, it will cause resistance and residue in meat and egg. This paper aims to describe the optimal control of coccidiosis without chemical substances by using natural herbs. Resistance cases to *Eimeria* sp. cause the anti-coccidia ineffective therefore a safe and effective coccidiostat is needed. Currently, coccidiosis control using natural medicines from herbs was reported to be effective, safe, free of side effects and cheaper. An integrated coccidiosis control program can be applied along with biosecurity, vaccination, prebiotics and coccidiostat from herbs. Control of coccidiosis in chickens with herbal medicines can increase immunity, appetite and reduce stress so that it can suppress *Eimeria* sp. infestation.

**Key words:** Coccidiosis, coccidiostat, herbs, chicken

#### ABSTRAK

Koksidiosis yang disebabkan oleh *Eimeria* sp. merupakan salah satu penyakit penting pada industri perunggasan. Di Indonesia morbiditas akibat penyakit ini pada unggas dapat mencapai hingga 90%. Gejala klinis bervariasi tergantung umur unggas dan spesies *Eimeria* yang menyerang. Pengendalian dengan koksidiostat belum optimal, bahkan dapat menimbulkan resistensi serta residu obat dalam daging dan telur bila tidak digunakan dengan tepat. Tulisan ini bertujuan untuk mengetahui pengendalian koksidiosis secara optimal, tanpa menggunakan bahan kimia, dengan menggunakan obat alami dari tanaman herbal sebagai anti koksidia. Banyaknya kasus resistensi terhadap *Eimeria* sp menyebabkan anti-koksidia menjadi tidak efektif, sehingga koksidiostat yang aman dan efektif amat diperlukan. Saat ini, kontrol koksidiosis menggunakan obat-obatan alami dari herbal dilaporkan efektif, aman, bebas efek samping, serta dapat diperoleh dengan biaya lebih murah. Program pengendalian koksidiosis terpadu dapat diterapkan bersamaan dengan biosekuriti, vaksinasi, prebiotik dan koksidiostat dari herbal. Pengobatan koksidiosis pada unggas dengan obat herbal dapat meningkatkan imunitas, nafsu makan dan mengurangi stress sehingga dapat menekan infestasi *Eimeria* sp.

**Kata kunci:** Koksidiosis, koksidiostat, obat herbal, ayam

#### PENDAHULUAN

Peternakan unggas memiliki peran yang sangat penting, seiring dengan meningkatnya kebutuhan protein hewani bagi masyarakat Indonesia. Enam puluh persen kebutuhan protein hewani dipenuhi dari daging unggas, sehingga pertumbuhan peternakan ayam meningkat cukup pesat (Rasyaf 2003). Namun demikian, produksi unggas sering kali dihadapkan pada masalah berbagai penyakit, salah satu diantaranya adalah penyakit parasit koksidiosis, yaitu infeksi protozoa gastrointestinal yang disebabkan oleh *Eimeria* spp (Quiroz-Castañeda & Dant'an-González 2015). Parasit ini terbagi menjadi beberapa spesies dengan derajat patogenitas yang berbeda (Gilbert et al. 2011). Diantara berbagai macam spesies *Eimeria* pada ayam, *Eimeria tenella* dan *Eimeria necatrix* diketahui sebagai

spesies yang paling patogen (Joyner & Long 2008; Cahyaningsih et al. 2007).

Koksidiosis juga banyak dilaporkan sebagai salah satu penyakit yang menyebabkan kerugian yang besar pada peternakan unggas akibat terhambatnya pertumbuhan, penurunan bobot badan dan kualitas karkas, penurunan produksi telur dan kematian (Tabbu 2002; Kharismawan 2006; Michels et al. 2011). Walaupun tingkat mortalitas dan morbiditas koksidiosis di Indonesia mencapai hingga 80-90%, tetapi pengendalian dan pemberantasan dengan menggunakan koksidiostat dilaporkan belum optimal, bahkan dapat menimbulkan resistensi bila digunakan dengan tidak tepat sehingga menimbulkan residu obat dalam daging dan telur (Cahyaningsih et al. 2007). Selain itu, rendahnya pengetahuan peternak dalam pengendalian koksidiosis juga berkontribusi dalam

meningkatnya potensi resistensi *Eimeria* spp. terhadap koksidiostat. Oleh karena itu, perlu diketahui obat alternatif lain dalam rangka pengendalian koksidiosis pada peternakan, misalnya berbasis tanaman herbal. Makalah ini bertujuan untuk menguraikan tentang penyakit koksidiosis pada unggas, patogenitas dan mekanisme penularannya serta alternatif pengendaliannya melalui pemanfaatan herbal sebagai obat alami.

## EPIDEMIOLOGI DAN KERUGIAN EKONOMI

Koksidiosis menyerang berbagai jenis unggas, tersebar di seluruh wilayah Indonesia dengan udara lembab dan suhu berkisar 21-32 °C yang sesuai untuk sporulasi. Beberapa penelitian koksidiosis di Indonesia telah dilakukan di Jawa Tengah, Jawa Barat, dan Kalimantan Selatan. Hamid et al. (2018) melaporkan prevalensi koksidiosis di Jawa Tengah 34% pada ayam pedaging, 26,26% pada ayam petelur dan 10,45% pada ayam kampung. Beberapa spesies *Eimeria* yang berbeda telah diidentifikasi dari kejadian koksidiosis tersebut, yaitu *E. tenella* (43,3%), diikuti oleh *E. maxima* (26,3%), *E. necatrix* (15,7%), *E. acervulina* (8%), *E. praecox* (3,1%), *E. mitis* (2,2%), and *E. brunetti* (1,3%). Di wilayah Jawa Barat, angka prevalensi koksidiosis di Ciamis 64%, di Subang 3%, Bekasi 17% dan di Sukabumi 16% (Iskandar et al. 2006). Koksidiosis pada ayam muda di wilayah Kalimantan Timur menunjukkan angka prevalensi 40% dan Kalimantan Selatan 40,9%, sedangkan pada ayam dewasa dilaporkan masing-masing mencapai 47,1% dan 36,6% (Salfina et al. 1995). Studi di Ethiopia, melaporkan bahwa prevalensi koksidiosis pada ayam dewasa (umur 91-100 hari) secara signifikan lebih tinggi dibandingkan pada ayam muda (umur 21-30 hari) dengan prevalensi masing-masing 73,1% dan 10,3% (Molla dan Ali 2014).

Gejala klinis yang muncul berbeda tergantung dari patogenitas spesies *Eimeria* nya. Menurut Zhang et al. (2013) infeksi *Eimeria*, 76% disebabkan oleh koksidiosis klinis, dan 24% sub klinis. Akan tetapi Shirzad et al. (2011) pada studinya di Iran melaporkan bahwa tingkat prevalensi koksidiosis subklinis pada peternakan broiler adalah 75% (90 dari 120 peternakan); *E. acervulina* merupakan spesies yang tertinggi prevalensinya (65,5%) diikuti *E. maxima* (17,7%), *E. tenella* (15,5%), *E. brunetti* (10%), and *E. necatrix* (5,5%). Beberapa peneliti juga melaporkan bahwa *Eimeria* yang sering ditemukan pada ayam broiler adalah *E. acervulina*, *E. tenella*, *E. maxima*, dan *E. praecox*, sedangkan *E. mitis* dan *E. necatrix* jarang ditemukan (Ogedengbe et al. 2011; Hamidinejat et al. 2010; Haug et al. 2008). Menurut Shirzad et al. (2011) kejadian koksidiosis subklinis secara signifikan terkait dengan umur dan populasi dalam satu kandang,

sedangkan faktor-faktor lain seperti musim tahun, strain ayam, sistem pemeliharaan ayam, dan obat-obatan antikoksidia tidak mempengaruhi fenomena ini.

Estimasi kerugian ekonomi tahunan yang ditimbulkan karena koksidiosis pada ayam di seluruh dunia mencapai lebih dari US \$ 13 miliar, termasuk pertumbuhan yang buruk, penggantian anak ayam, dan biaya pengobatan (Quiroz-Castañeda & Dant'angonzález 2015; Tresnani et al. 2012; Dalloul et al. 2006). Kerugian ekonomi karena koksidiosis subklinis diekspresikan oleh lambatnya penambahan berat badan dan konsumsi pakan yang tinggi (Harfoush et al., 2010; Jenkins et al. 2010). Menurut Peek dan Landman (2011), kerugian ekonomi untuk biaya pengobatan koksidiosis tahunan mencapai dua miliar Euro. Di Rumania kerugian ekonomi karena koksidiosis sangat penting, dengan rata-rata €3.162,4 per *flock* (dengan sekitar 18.000 ayam), terutama disebabkan oleh kematian ayam (34,8%) dan konversi pakan yang buruk (65,2%). Akan tetapi, program profilaksis yang baik dapat mengurangi dampak ekonomi dari koksidiosis (Györke et al. 2016).

Estimasi kerugian akibat koksidiosis di Indonesia pada tahun 2015 diasumsikan apabila 1% populasi ayam terinfeksi koksidiosis, maka kerugiannya mencapai Rp75 miliar (Arfan et al. 2017). Diperkirakan kerugian pada ayam broiler sebesar Rp 4.000 per ekor, diakibatkan dari gangguan kesehatan usus yang berdampak pada penurunan bobot ayam, kematian ayam mencapai 3-73%, serta biaya pengobatan. Oleh karena itu, pengendalian koksidiosis pada ayam perlu mendapat perhatian dengan melakukan pengobatan, vaksinasi dan manajemen kandang (Haug et al. 2008; Shirzad et al. 2011).

## SIFAT BIOLOGIS DAN PATOGENITAS *EIMERIA* SPP.

Koksidiosis disebabkan oleh *Eimeria* spp., termasuk dalam filum Apicomplexa, kelas Sporozoa, sub kelas Coccidia, ordo Eucoccidiae, sub ordo Eimeriina. *Eimeria* memiliki host spesifik (*self-limiting*) sehingga jenis *Eimeria* yang ditemukan pada ayam tidak dapat menginfeksi jenis unggas (beda bangsa) atau hewan lain dan sebaliknya.

Morfologi *Eimeria* sp. dibagi menjadi dua, yaitu stadium ookista dan sporokista/sporozoit. Bentuk umum ookista *Eimeria* sp. adalah oval, dengan ukuran 30x15 mikron, dinding ookista terdiri satu atau dua lapis yang bersifat transparan. Ookista belum bersporulasi berisi satu sporoblast. Ookista matang berisi empat sporokista yang masing-masing berisi dua sporozoit (Azmy et al. 2015). Ookista *Eimeria* dikeluarkan bersama feses ayam, kemudian bersporulasi pada suhu kamar dan dapat diidentifikasi

**Tabel 1.** Jenis *Eimeria spp.* pada ayam, tempat predileksi dan tingkat patogenitasnya

Jenis <i>Eimeria</i>	Tempat predileksi pada usus	Tingkat patogenitas	Kerusakan pada usus	Referensi
<i>E.praecox</i>	Duodenum, Yeyunum	rendah	Mukosa usus berlendir	McDougald dan Fitz-coy (2009)
<i>E.hagani</i>	Duodenum, yeyunum, ileum	rendah	Pada usus bagian atas terdapat petechiae, berair dan berwarna putih keruh (krim)	McDougald (2013)
<i>E.acervulina</i>	Duodenum, ileum	rendah	Enteritis (menyebabkan kehilangan cairan dan malabsorpsi nutrisi)	Chapman (2014)
<i>E.mitis</i>	Ileum	rendah	Enteritis terbatas menyebabkan kehilangan cairan, malabsorpsi nutrisi.	Chapman (2014)
<i>E.mivati</i>	Duodenum, rektum	rendah	Petechiae merah dan bintik putih bulat, kerusakan mukosa	Chapman (2014)
<i>E.maxima</i>	Yeyunum, ileum	sedang	Radang dinding usus dengan perdarahan	Chapman (2014)
<i>E.brunetti</i>	Sekum, rektum	tinggi	Radang dinding usus dengan hemorrage peluruhan epitel	Chapman (2014)
<i>E.tenella</i>	Sekum	tinggi	Dinding cecal menebal, kerusakan villi di bagian proksimal sekum, menyebabkan perdarahan dan kematian	Chapman (2014) Duffy et al.(2005)
<i>E.necatrix</i>	Yeyunum,ileum, sekum	tinggi	Usus menggelembung, mukosa menebal dan lumen berisi cairan, darah dan serpihan jaringan. Pada ayam mati lesi berwarna hitam dan plak putih (seperti garam dan merica)	Chapman (2014)

**Sumber:** Gari et al. (2008); Quiroz-Castañeda & Dantán-González (2015)

melalui karakteristik morfologi berdasarkan panjang dan lebar, indeks, bentuk dan warna, granul yang retraktil, ada tidaknya mikrofil. Sporokista berbentuk agak tumpul membulat dan berukuran kira-kira 7 µm lebar dan 11 µm panjang, di dalamnya terdapat dua sporozoit dengan massa hyalin di dekat salah satu ujung dan massa residu juga ditemukan di dalamnya (Tabbu 2000).

Patogenitas koksidiosis dipengaruhi oleh beberapa faktor yaitu, genetik induk semang, ras, umur ayam, status gizi, stress, dosis infestasi ookista, *Eimeria spp.*, lokasi parasit di saluran pencernaan induk semang, waktu reinfeksi serta status imunitas didapatkan dan antibodi maternal (Tabbu 2002, Hermawan 2008). Reaksi imun tubuh dapat dihasilkan dengan cepat setelah ayam terinfeksi, namun imunitas bersifat spesifik dan tidak berlaku untuk infeksi oleh agen penyebab dari spesies *Eimeria* yang lain (Hermawan 2008). Koksidiosis dapat ditularkan melalui feses ayam yang mengandung ookista secara mekanik melalui pekerja, peralatan yang tercemar, debu kandang dan litter yang terbawa angin.

Ada sembilan *Eimeria spp.* pada unggas domestik (*Gallus gallus*) yang berbeda (Morgan et al. 2009; Haug et al. 2008). Infeksi koksidiosis disebabkan oleh

campuran dari beberapa *Eimeria spp.* yang berkembang di usus pada bagian yang berbeda, dengan lesi ringan sampai berat tergantung dari tingginya infeksi (Tabel 1). *E. tenella* merupakan salah satu spesies yang paling patogenik dan menyebabkan lesi berdarah, morbiditas dan mortalitas tinggi pada ayam (Blake & Tomley 2014; Iacob & Duma 2009).

#### SIKLUS HIDUP *EIMERIA SPP.* DAN MEKANISME PENULARAN KOKSIDIOSIS

Infeksi terjadi ketika *host* tertelan ookista sporulasi. Sporozoit lepas dari sporokista di dalam usus halus, menyerang dan menghancurkan sel mukosa usus dan memulai siklus sel reproduksi. Sporokista masuk kedalam sel epitel dan selanjutnya sporozoit membulat menjadi 3 skizon generasi I yang mengandung banyak merozoit. Kerusakan jaringan yang maksimal (perdarahan dan nekrosis) dapat ditemukan pada saat skizon generasi II mengalami ruptur untuk membebaskan merozoit. Merozoit yang dihasilkan selanjutnya akan berkembang menjadi mikro dan makro gamet (gametogoni). Pada akhir stadium gametogoni akan dihasilkan ookista yang akan

dikeluarkan bersama feses (Gilbert et al. 2011; Shane 2005). Ookista unsporulasi dapat bertahan hingga tujuh bulan di jaringan usus dan ookista sporulasi bertahan hingga 602 hari di lingkungan. Ookista dapat bersporulasi secara optimal pada lingkungan yang memiliki temperatur 25-30°C dengan kelembaban dan kadar oksigen yang tinggi. Proses sporulasi bervariasi dari 12-30 jam, yaitu sitoplasma ookista terbagi menjadi sporoblas sekunder yang disebut sporokista. Di dalam sporokista, sporozoit terbentuk dan berubah menjadi infeksi (Lal et al. 2009; Belli et al. 2006; Shane 2005).

Siklus hidup *Eimeria* spp. sangat kompleks, terdiri dari dua tahap perkembangan dalam tubuh induk semang yaitu tahap eksogen (sporogoni) dan tahap endogen (skizogoni dan gametogoni). Waktu yang dibutuhkan untuk setiap tahap perkembangan pada setiap spesies bervariasi (Raman et al. 2011; Mc Dougald 2013). Pada fase eksogen, ookista (tidak infeksi) diekskresikan dari *host* dan mengalami sporulasi pada tempat yang memiliki kelembaban, kehangatan, dan oksigen yang sesuai sehingga menjadi ookista sporulasi (infeksi) yang memiliki empat sporokista dan masing-masing mengandung dua *sporozoit*. Sedangkan pada fase endogen terjadi di dalam usus *host* yang merupakan reproduksi aseksual (schizogoni) diikuti oleh diferensiasi seksual (gametogoni), fertilisasi, dan mengeluarkan ookista unsporulasi (Lal et al. 2009).

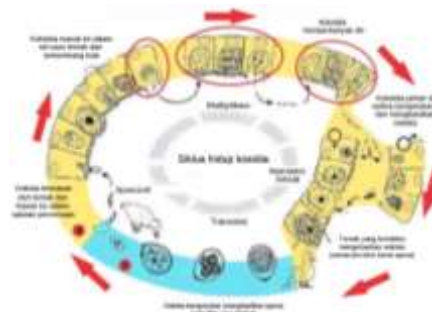
Siklus hidup *Eimeria* sp. memerlukan waktu sekitar 4–6 hari (tergantung spesies). Masa prepatent *Eimeria* spp., yaitu mulai saat masuknya ookista ke dalam tubuh melalui saluran pencernaan hingga timbul gejala klinis (ditemukannya ookista di dalam feses) adalah tujuh hari. Ookista akan terus dikeluarkan, dan puncaknya pada hari ke-8. Jumlah ookista akan menurun pada hari ke-9 setelah infeksi dan akan berangsur menurun pada hari ke-11, ookista masih

dapat ditemukan di dalam feses hingga beberapa bulan setelah infeksi. Siklus hidup famili *Eimeridae* mirip satu sama lain dan secara keseluruhan dapat digambarkan dengan siklus hidup *Eimeria tenella* (Gambar 1.) (Tabbu 2002; Shane 2005).

## GEJALA KLINIS DAN DIAGNOSIS

Gejala klinis yang dapat ditimbulkan oleh infeksi *Eimeria* spp. tergantung dari spesies *Eimeria*, banyaknya jumlah ookista bersporulasi yang tertelan dan umur *host*. Infeksi oleh *E. tenella* pada umumnya bersifat akut, tingkat mortalitas antara 10-40% dan tingkat morbiditas > 50% (Fanatico 2007). Gangguan umum yang terlihat adalah infeksi terjadi sekitar 72 jam pasca infeksi, ayam terlihat bergerombol di sudut kandang, lesu akibat kehilangan nafsu makan (efisiensi pakan rendah), penambahan bobot badan terganggu, jengger dan pial pucat, pada ayam petelur produksi menurun, bulu kusut dan diare berdarah (Muchibi 2018).

Pada hari ke-4 sampai hari ke-6 setelah infeksi angka kematian ayam karena koksidiosis tinggi. Kematian tersebut disebabkan karena ayam kehilangan darah dalam jumlah yang besar. Spesies *Eimeria* yang lebih patogenik dapat menyebabkan diare yang bersifat mukoid atau hemoragik. Gejala diare biasanya akan diikuti oleh dehidrasi, bulu berdiri, anemia, lesu, lemah, menekuk kepala dan leher serta mengantuk (Tabbu 2002). *Eimeria* sp. dalam menyerang sel usus jejunum dan duodenum (enterosit) memberikan gambaran patologis yang bervariasi. Perubahan ini mulai dari kerusakan mukosa lokal dan jaringan di bawahnya, hingga menyebabkan efek sistemik seperti kehilangan darah dan kematian (Tewari & Maharana 2011).



- Keterangan
- A: Tahap eksogenus
  - B: Tahap endogenous
  - Terjadi proses perusakan sel epitel usus oleh sporozoit dan merozoit (hari ke-4 s/d 6)

**Gambar 1.** Siklus hidup *Eimeria* spp.

**Sumber:** Tabbu (2002)

Diagnosis yang tepat dan cepat merupakan salah satu langkah utama dalam penanggulangan koksidiosis. Metode diagnosis dilakukan berdasarkan pada pengamatan klinis dan pemeriksaan morfologi ookista *Eimeria* yang ditemukan pada feses ayam. Metode ini membutuhkan waktu yang relatif lama dan keahlian khusus untuk mengidentifikasi jenis *Eimeria* serta hanya dapat dilakukan di laboratorium (Badran & Lukasova 2006). Metode diagnosis yang lebih akurat dan cepat telah dikembangkan dengan teknik *enzyme linked immunosorbent assay* (ELISA) maupun *Polymerase Chain Reaction* (PCR), menggunakan spesifik primer (Tresnani et al. 2012).

### FAKTOR PREDISPOSISI

Faktor predisposisi wabah koksidiosis terjadi apabila tata laksana kandang buruk, sanitasi tidak baik, peralatan tercemar *Coccidia*, dan litter yang basah (kelembaban melebihi 30%) (Peek 2010; Bushkin 2013; Ahad et al. 2015). Selain itu, immunosupresi akibat *Infectious Bursal Disease* (IBD), Marek, Gumboro, mycotoxin, pemberian obat koksidiosis yang tidak tepat, *feed additive* di dalam pakan tidak homogen, pergantian pemakaian antikoksidia secara periodik dan stres lingkungan akibat terlalu padat dan minimnya ventilasi juga merupakan faktor yang mendukung terjadinya koksidiosis pada unggas (Shane 2005).

Faktor predisposisi koksidiosis diantaranya adalah virulensi *Eimeria*, biosekuriti yang buruk, kepadatan ternak tinggi, variasi umur dalam satu kandang, iklim mikro, dan faktor pekerja (Gyorke et al. 2013; Molla dan Ali 2014). Faktor predisposisi yang lain berupa sifat dinding ookista dalam melindungi diri dari pengeringan dan dari efek desinfektan untuk kelangsungan hidupnya.

Peningkatan risiko koksidiosis juga dipengaruhi oleh lingkungan, karyawan, peralatan, tikus, dan/atau serangga serta faktor manajemen (praktik higienis) yang dilakukan di peternakan, termasuk pengunjung (Ditjennak Keswan 2014). *Eimeria* memiliki kemampuan reproduksi yang tinggi sehingga sangat sulit untuk menjaga lingkungan di sekitar ayam bebas dari parasit ini. Vektor biologis yang membantu penyebaran penyakit koksidiosis tidak ada, tetapi penyebaran ookista dapat melalui vektor mekanik.

### PENCEGAHAN DAN PENGENDALIAN

Infeksi *Eimeria spp.* pada ayam yang dipelihara dalam sistem manajemen pertanian tradisional mencapai 39,3% (Salfina et al. 1995), jenis *E. tenella* merupakan yang paling umum. Koksidiosis tidak hanya

terjadi dalam sistem manajemen tradisional, tetapi juga di peternakan intensif dan semi intensif.

Program pengendalian terpadu yang dapat diterapkan adalah dengan pencegahan dan pengobatan meliputi sanitasi, biosekuriti, vaksinasi, prebiotik dan koksidostat yang disarankan berasal dari herbal untuk meminimalkan residu (Peek 2010).

### Sanitasi dan Biosekuriti

Pengendalian koksidiosis pada ayam di Indonesia dilakukan dengan sanitasi yang diikuti dengan pemberian koksidostat (Fanatico 2007). Secara praktis, sanitasi berperan dalam pencegahan dalam mengurangi diseminasi parasit dan berkurangnya wabah *Eimeria* (Peek 2010) diikuti dengan perbaikan sistem manajemen antara lain dengan pemasangan dan pengaturan sistem pemberian air minum yang sesuai, penyediaan tempat pemberian pakan yang cukup, ventilasi yang baik, pengaturan kepadatan kandang dan pemberian antikoksidia (Fanatico 2007).

Biosekuriti merupakan praktik manajemen yang dilakukan untuk mencegah parasit masuk ke peternakan (farm) sampai makanan siap di meja makan (*from farm to the table*). Biosekuriti terdiri atas 2 elemen penting yaitu biokontainmen dan bioeksklusi. Biokontainmen adalah pencegahan terhadap datangnya agen infeksi parasit, dan bioeksklusi adalah menjaga agar agen infeksi yang ada tidak keluar atau menyebar. Penerapan biosekuriti bertujuan mencegah semua kemungkinan penularan dengan peternakan tertular dan penyebaran penyakit. Program biosekuriti yang diterapkan di peternakan ayam untuk meminimalkan infeksi koksidia adalah dengan menjaga sanitasi kandang dengan desinfektan secara berkala (Ditjennak Keswan 2014).

Perbaikan sanitasi dan biosekuriti walaupun dapat merusak *Eimeria sp.* tetapi dalam prakteknya tindakan tersebut tidak dapat berdiri sendiri untuk mencegah wabah koksidiosis. Menurut Badran & Leukosova (2006), program pengendalian koksidiosis akan berhasil jika negara tropis maupun sub tropis menerapkan biosekuriti yang baik, vaksinasi, pemberian koksidostat dan prebiotik pada peternakan ayam.

### Vaksinasi

Peternakan ayam intensif tergantung pada dosis profilaksis koksidiosis dengan obat anti-koksidia pada pakan dan *live* vaksin. Menurut komisi Eropa (Laporan COM 2008/233 dari Peraturan 1831/2003) pada tahun 2006 di Eropa, sekitar 84% ayam pedaging dicegah dengan koksidostat dan 12% dengan vaksinasi (Peek & Landman 2011). Vaksin yang tersusun dari satu atau

lebih jenis *wild type* atau spesies *Eimeria* yang telah dilemahkan berhasil dikembangkan sebagai pendekatan untuk mencegah koksidiosis (Abbas et al. 2012). Pemberian vaksin dapat dilakukan melalui air minum, mencampurkan pada pakan, penyemprotan pada DOC, dan pemberian dengan gel yang dapat dimakan (Angraini 2008).

Vaksin yang beredar di pasaran terdiri atas vaksin hidup dan rekombinan. Vaksin yang ada di Indonesia adalah Livacox® dan Coccivac®. Pemberian vaksin biasanya dilakukan dengan cara spray atau lewat air minum. Selama hampir lebih 50 tahun, program vaksinasi masih menjadi andalan untuk mengendalikan penyakit ini. Penggunaan vaksin dapat menurunkan resiko terjadinya koksidiosis pada ayam sampai 60% (Li et al. 2005).

### Prebiotik

Prebiotik adalah mikroorganisme hidup yang jika diberikan melalui saluran pencernaan akan menguntungkan bagi kesehatan inang (host). Pemberian prebiotik mempunyai peranan penting dalam pengendalian penyakit koksidiosis dengan cara melindungi mukosa usus dan merangsang sistem imun/kekebalan tubuh (glutamin) unggas. Mikroorganisme yang biasa diberikan bersama pakan sebagai prebiotik adalah gram positif yaitu *Lactobacillus*, *Enterococcus*, *Pediococcus* dan *Bacillus*. Prebiotik akan melindungi mukosa usus dan menstimulasi sistem imun (glutamine) ayam, dengan demikian meminimalkan infeksi koksidia sehingga penyerapan nutrisi lebih optimal (Badran & Leukosova 2006). Penggunaan probiotik dan vaksinasi *Eimeria* menghasilkan peningkatan kinerja, dibandingkan hanya dengan vaksinasi saja (Dalloul et al. 2006).

### Koksidostat

Infeksi *Eimeria* dapat dicegah/diobati dengan anti-koksidia antara lain sulfaquinoksalin, sulfadimetoksin, kombinasi sulfadimetoksin dan ormetroprim, klopidol, dekokuinat, amprolium, kombinasi amprolium dan etopabat, nikarbazin, lasalosisid (polieter ionofor), salinomisin, monensin, maduramisin, diklazuril, dan toltazuril (Tabbu 2002; Fanatico 2007). Penggunaan obat sesuai dengan dosis yang dianjurkan menghambat perkembangan skizon generasi ke II pada awal perkembangan parasit (Angraini 2008). Pemberian vitamin A dosis 25.000 IU selama 14 hari bersama

Coxalin serta antikoksidia yang dicampur pada pakan, dapat menurunkan nilai perlukaan pada sekum. Hal ini menunjukkan proses penyembuhan dan penurunan produksi ookista bersporulasi. Sulfadimethoxine adalah salah satu golongan sulfa yang rendah toksisitasnya dan efektif dalam mengobati koksidiosis. Program cukup efektif karena dapat menurunkan tingkat infeksi hampir 50% setara dengan hasil program vaksinasi, tetapi rentan terhadap residu dan efek resistensi (Iskandar 2005).

Pemberian obat-obatan golongan sulfa dengan dosis yang tidak tepat dapat mengakibatkan terganggunya produksi telur dan menimbulkan residu pada daging dan telur ayam (Nababan 2008). Penggunaan koksidostat dapat menimbulkan efek samping berupa munculnya galur koksidia baru yang tahan (resisten) terhadap obat dan menimbulkan residu pada daging dan telur yang berdampak kurang baik bagi konsumen (Cahyaningsih et al. 2007; Wardhana et al. 2001). Resistensi terjadi ketika protozoa *Eimeria* mengalami stres oleh koksidostat atau antibiotik, kemudian bermutasi dan beradaptasi terhadap obat-obat tersebut (El-Sadawy et al. 2009). Selain itu, hasil review Allen & Fetterer (2002) menyatakan bahwa terdapat komponen genetik yang resisten terhadap infeksi primer, sehingga ayam mengembangkan kekebalan yang kuat terhadap infeksi sekunder yang homolog. Akan tetapi, kekebalan tersebut tidak mencegah invasi sel sporozoit hanya mencegah perkembangan sporozoit. Banyaknya kasus resistensi koksidia menyebabkan obat anti-koksidia yang tersedia saat ini tidak efektif sehingga mengancam perekonomian industri perunggasan, khususnya bagi peternak yang kurang mampu di negara berkembang.

### PENGEMBANGAN OBAT HERBAL

Menurut Cahyaningsih et al. (2007), pengendalian dan pemberantasan koksidiosis dengan menggunakan koksidostat belum optimal, bahkan menimbulkan resistensi bila tidak digunakan dengan tepat, serta terdapat residu obat dalam daging dan telur. Sebagai bahan alternatif pengganti koksidostat, banyak penelitian pengembangan obat herbal yang berfungsi sebagai koksidostat (Tabel 2). Sudah banyak produk yang digunakan sebagai *feed additive* yang terbukti dapat mengendalikan koksidiosis dan beberapa diantaranya adalah berasal dari bahan alami (Michels et al. 2011).

Tabel 2. Pengembangan obat herbal sebagai anti koksidia

Herbal		Bahan aktif	Efek farmakologi	Referensi
Nama latin	Nama lokal			
<i>Cassia siamea Lamk.</i>	Daun Johar	Flavonoid	Anti koksidia dan meningkatkan bobot badan, immunostimulan sehingga oosista infeksi dari <i>Eimeria spp.</i> tidak menimbulkan sakit.	Riza et al. 2013
<i>Cupressus lusitanica</i>	Kayu pinus	Tanin	Mengurangi sporulasi oosista <i>E. tenella</i>	Molan et al. 2009
<i>Artemisia sieberi</i>	Ganjo lalai	Artemisis	Menurunkan ekskresi oosista, proteksi terhadap <i>E. tenella</i> dan <i>E. acervulina</i>	Bozhurd et al. 2013; Arab et al. 2006
<i>Humulus lupulus</i>	Hop	Khalkon	Mengurangi derajat perlukaan (skor lesi) oleh <i>E. tenella</i>	Arab et al. 2006
<i>Eclipta alba</i>	Urang aring	Kumarin	Anti koksidia	Michels et al. 2011
<i>Echinacea purpurea</i>	Meniran	Saponin	Anti koksidia	Orengo et al. 2012
<i>Saccharum officinarum</i>	Tebu	Octacosanol	Anti koksidia	Awais et al. 2012
<i>Allium sativum</i>	Bawang putih	Pottasium, vitamin C	Anti koksidia	Dkhil et al. 2011
<i>Cosmos caudatus</i>	Kenikir	Saponin, alkaloid, steroid, fenol, flavonoid dan terpenoid	Efektif terhadap koksidiosis dan juga memiliki aktifitas antimikroba dan fungi	Liliwirianis et al. 2011; Rasdi et al. 2010.
<i>Aloe vera</i>	Lidah buaya	Emodin dan scutellaria	Meningkatkan humoral dan respon imun seluler (imunostimulan) pada ayam pedaging yang terinfeksi spesies <i>Eimeria</i>	Akhtar et al. 2012
<i>Azadirachta indica</i>	Nimba, neem	Azadirachtin, paraisin, alkaloid, komponen minyak atsiri	Melawan <i>E. tenella</i> sebanding dengan obat Baycox dan Amprolium, Memiliki efek antikoksidia melawan infeksi campuran oleh spesies <i>Eimeria</i> yang berbeda dan juga memiliki respon imun seluler dan produksi antibodi	Toulah et al. 2010; Bui et al. 2006; Aulia et al. 2017
<i>M. citrifolia</i>	Mengkudu	Saponin, Vitamin C, terpenoid, alkaloid, anthraquinoneasa m amino, flavone, glycoside, linoleic acid, rutin dan iridoid glycoside	Koksidostat yang dapat mempercepat aktifitas penyembuhan luka pada usus, antioksidan, mengatasi infeksi <i>E. tenella</i> pada ayam broiler, Antioksidan diketahui dapat mengganggu mekanisme parasit untuk melindungi diri dari oksidan sehingga dapat menurunkan viabilitas parasit.	Cahyaningsih et al. 2007; Nayak et al. 2009; Chinta et al. 2010; Chinta et al. 2010; Karimy et al. 2013
<i>Acalypha indica L.</i>	Daun anting-anting	Flavonoid	Anti koksidia, menurunkan jumlah oosista <i>Eimeria</i>	Belladonna 2002; Cahyaningsih et al. 2007
King of bitter	Sambiloto	Alkaloid, flavonoid, tanin, Minyak atsiri	Anti koksidia, anti diare, meningkatkan produktivitas ternak.	Yellita et al. 2011
<i>Camellia sinensis</i>	Teh hijau	Katekin	Anti koksidia, antioksidan	Jang et al. 2006
Red ginger, Java turmeric, Black curcuma	Formula jamu (Jahe merah, Temulawak, Temu ireng)	Hidrokarbon dan minyak atsiri; oleoresin, pipene, mycene, ocimene	Koksidostat yang meningkatkan imunitas terhadap penyakit koksidiosis, meningkatkan produktivitas ternak.	Jang et al. 2006. Spilling et al. 2004; Wiedosari et al. 2014

Produk obat alternatif yang berasal dari bahan alami (tumbuhan yang dibudidayakan) dapat diperoleh dengan biaya yang lebih murah, efektif, efisien dan aman, serta tidak menimbulkan efek samping, diantaranya ekstrak daun johar (*Cassia siamea Lamk.*) yang juga berpengaruh terhadap bobot badan ayam yang terinfeksi *Eimeria spp.* secara alami (Angraini 2011; Khalafalla dan Dauschies, 2010). Ekstrak air kulit kayu pinus dengan kandungan tanin 35% diketahui dapat mengurangi sporulasi oosista *E. tenella* secara signifikan (Molan et al. 2009), senyawa artemisinin dari *Artemisia sieberi* efisien untuk mengurangi ekskresi oosista *Eimeria spp.* (Bozkurt et al. 2013) dan studi serupa oleh Arab et al. (2006) menunjukkan aktivitas proteksi Artemisinin dalam melawan *E. tenella* dan *E. acervulina*.

Senyawa khalkon dari bunga *Humulus lupulus* efektif mengurangi derajat perlukaan (skor lesi) oleh *E. tenella* (Arab et al. 2006). Michels et al. (2011) juga menyebutkan ekstrak urang aring (*Eclipta alba*) yang mengandung kumarin pada konsentrasi 120 ppm efektif sebagai agen profilaksis koksidia. Aktivitas antikoksidia juga diketahui pada 1000 mg/kg ekstrak *Echinacea purpurea* (Orengo et al. 2012), ekstrak air dan etanol *Saccharum officinarum* (Awais et al. 2012), 100 µl ekstrak bawang putih (20 mg/ml) (Dkhil et al. 2011). Menurut Liliwirianis et al. (2011), kenikir (*Cosmos caudatus*) juga diketahui mengandung saponin, alkaloid, steroid, flavonoid pada batang dan daunnya, serta fenol dan terpenoid pada daun. Kenikir juga memiliki aktifitas antimikroba baik pada bakteri gram positif (*Bacillus subtilis*, *Staphylococcus aureus*), bakteri gram negatif (*Escherichia coli*, *Pseudomonas aeruginosa*), dan fungi (*Candidia albicans*) (Rasdi et al. 2010).

Menurut Karimy et al. (2013) granul ekstrak daun mengkudu larut air dapat dijadikan alternatif koksidiostat alami untuk mengatasi infeksi *E. tenella* pada ayam broiler. Daun mengkudu (*M. citrifolia*) diketahui mengandung vitamin C, terpenoid, alkaloid, anthraquinone, asam amino, flavone glycoside, linoleic acid, rutin dan iridoid glycoside yang diketahui memiliki aktivitas antioksidan (Chinta et al., 2010). Menurut Hassan et al (2008) kandungan saponin dalam buah mengkudu dapat berfungsi sebagai koksidiostat. Kandungan saponin asal tanaman tersebut diketahui memiliki aktivitas antiprotozoa dengan cara mengikat molekul sterol yang ada pada permukaan membran sel protozoa. Saponin dapat menurunkan viabilitas protozoa dengan cara merubah permeabilitas membran sel organisme dengan mengikat sterol yang terdapat pada permukaan protozoa. Mengkudu juga terbukti dapat mempercepat aktivitas penyembuhan luka pada usus (Nayak et al. 2009). Ekstrak air daun mengkudu diketahui mengandung beberapa senyawa yang memiliki aktivitas antioksidan pada konsentrasi ekstrak

150 – 300 mg/kgBB (Chinta et al. 2010). Antioksidan diketahui dapat menyebabkan peningkatan stres oksidatif atau mengganggu mekanisme parasit dalam melindungi diri.

Selain itu terdapat juga formula jamu yang merupakan kombinasi beberapa tanaman herbal seperti, temu ireng, temulawak, jahe merah dan sambiloto sebagai anti koksidia. Menurut Januwati (2010) kombinasi temulawak 10%, jahe merah 10%, dan temu ireng 80% mampu menekan populasi oosista *Eimeria tenella* setara dengan penggunaan koksidiostat golongan sulfa. Temulawak, temu ireng dan jahe mengandung senyawa hidrokarbon, kurkumin, gingerol dan minyak atsiri sehingga formula jamu herbal bekerja efektif menekan infeksi *E. tenella* (Wiedosari et al. 2014). Infus jahe merah sebanyak 1% juga bermanfaat sebagai koksidiostat pada ayam pedaging, sedangkan zat aktif andrograpolid yang terkandung di dalam sambiloto dapat bekerja langsung melalui sel limfosit memproduksi interferon untuk meningkatkan respon aktivitas fagositosis oleh sel makrofag sehingga dapat menghambat proses multiplikasi *E. tenella* (Sheeja & Kutan 2007). Tanaman sambiloto juga mengandung senyawa yang mampu memproduksi sitokin interferon gamma dan dapat menginduksi sel makrofag sehingga meningkatkan kemampuan dalam membunuh koksidia (Wang et al. 2010). Racikan jamu ternak unggas berbasis tanaman obat, selain sebagai alternatif antikoksidia komersial (seperti sulfa), juga mampu meningkatkan imunitas terhadap penyakit koksidiosis, sekaligus dapat meningkatkan penambahan bobot badan (Wiedosari et al. 2014).

### Mekanisme kerja obat herbal sebagai anti koksidia

Senyawa aktif dari beberapa obat herbal sebagai koksidiostat, dapat langsung membunuh koksidia. Senyawa aktif tersebut mampu memproduksi sitokin, misalnya tanaman sambiloto dapat memproduksi sitokin interferon gamma ( $\gamma$ -IFN) yang dapat menginduksi sel makrofag untuk membunuh koksidia (Wang et al. 2010). Senyawa andrograpolid pada tanaman herbal dapat menghambat proses multiplikasi *E. tenella* dengan cara bekerja langsung melalui sel limfosit untuk meningkatkan respon fagositosis oleh sel makrofag, dan bekerja secara tidak langsung, yaitu dengan cara meningkatkan imunitas atau daya tahan tubuh serta meningkatkan produktivitas ternak (Sheeja dan Kuttan, 2007). Senyawa aktif yang dihasilkan oleh tanaman herbal, seperti kurkumin dan gingerol memiliki antioksidan tinggi, dapat mengefektifkan penyerapan makanan ke dalam tubuh, meningkatkan nafsu makan dengan memperpendek siklus keasaman lambung, sebagai anti radang dan mempercepat pelepasan kadar gula darah ke dalam sel-sel tubuh. Ketika kadar gula di dalam darah ayam rendah akan



mempercepat siklus lapar dan menurunkan risiko stres (Goto et al. 2005; Sunardi, 2007). Ayam yang memiliki nafsu makan yang baik dengan tingkat imunitas yang tinggi dan tidak dalam keadaan stres akan dapat menekan infestasi *Eimeria* (Wiedosari et al. 2014).

Kusmardi et al. (2006) menjelaskan bahwa kandungan senyawa flavonoid pada tanaman herbal bekerja terhadap limfokin yang dihasilkan oleh sel T sehingga akan merangsang sel-sel fagosit untuk melakukan respon fagositosis. Dalam hal ini, limfokin berperan sebagai pengatur utama bagi seluruh fungsi imun. Limfokin mempengaruhi makrofag dengan dua cara, pertama dengan menghambat atau menghentikan migrasi makrofag setelah limfokin secara kemotaktik masuk ke jaringan yang mengalami radang, menyebabkan pengumpulan makrofag dalam jumlah yang banyak. Kedua, limfokin mengaktifkan makrofag untuk fagositosis yang lebih efisien, untuk menyerang dan menghancurkan organisme (Riza et al. 2013).

## KESIMPULAN

*Eimeria tenella* merupakan penyebab penyakit koksidiosis yang sangat patogen dan berbahaya bagi peternakan ayam, khususnya di Indonesia yang memiliki suhu dan kelembaban yang mendukung pertumbuhan koksidia. Koksidiosis dapat menimbulkan kerugian ekonomi yang sangat besar. Program pengendalian koksidiosis terpadu yang dapat diterapkan secara bersamaan yaitu biosekuriti, vaksinasi, prebiotik dan koksidostat yang disarankan berasal dari obat alami. Pengobatan koksidiosis pada unggas dengan obat herbal dapat meningkatkan imunitas, nafsu makan dan mengurangi stress sehingga dapat menekan infestasi *Eimeria*. Selain itu, obat alami dapat mencegah resistensi dan residu guna mewujudkan kesehatan masyarakat. Tanaman herbal di Indonesia yang dapat digunakan sebagai antikoksidia pada unggas diantaranya *Cassia siamea Lamk*, *artemesin*, lidah buaya (*aloe vera*), mengkudu, jahe, sambiloto, temulawak, dan temu ireng.

## DAFTAR PUSTAKA

- Abbas RZ, Z Iqbal, A Khan, ZUD Sindhu, JA Khan, MN Khan and A Raza, 2012. Options for integrated strategies for the control of avian coccidiosis. *Int. J. Agric. Biol.*, 14: 1014–1020
- Ahad S, S Tanveer, TA Malik. 2015. Seasonal impact on the prevalence of coccidian infection in broiler chicks across poultry farms in the Kashmir valley. *Journal of Parasitic Diseases* 39(4): 736–740.
- Allen PC, RH. Fetterer. 2002. Recent advances in biology and immunobiology of eimeria species and in diagnosis and control of infection with these coccidian parasites of poultry. *Clinical Microbiology Reviews* 15 (1): 58 -65. doi:10.1128/CMR.15.1.58–65.2002
- Anggraini D. 2008. Pengaruh pemberian ekstrak etanol sambiloto (*Andrographis Paniculata* Ness) dosis bertingkat diberikan saat diinfeksi *Eimeria tenella* terhadap jumlah ookista pada tinja ayam. [skripsi]. [Bogor (Indonesia)]. Institut Pertanian Bogor.
- Arab H, S Rahbari, A Rassouli, M Moslemi, F Khosravirad. 2006. Determination of artemisinin in *Artemisia sieberi* and anticoccidial effects of the plant extract in broiler chickens. *Trop. Anim. Health Prod.* 38: 497–503.
- Arfan NH, Cahyaningsih US, Aryani S. 2017. Produksi Ookista *Eimeria Tenella* Pada Ayam Pedaging Setelah Pemberian Ookista Dengan Dosis Bertingkat. [skripsi]. URI <http://repository.ipb.ac.id/handle/123456789/89820> Collections [UT - Animal Disease and Veterinary Health](#) [645].
- Awais MM, M Akhtar, Z Iqbal, F Muhammad, MI Anwar. 2012. Seasonal prevalence of coccidiosis in industrial broiler chickens in Faisalabad, Punjab, Pakistan. *Tropical Animal Health and Production* 44 (2): 323–328.
- Azmy AA, IAP Apsari, IBK Arda. 2015. Isolasi dan identifikasi ookista Koksidia dari tanah di sekitar tempat pembuangan sampah di kota Denpasar, Indonesia. *Medicus Veterinus* 4: 163-169
- Badran I, Leukosova D. 2006. Control of koksidiosis and different coccidia of chicken in selected technologies used in tropics and subtropics. *J Agri Tropica Et Subtropica* 39: 39-44.
- Belladonna. 2002. Pengaruh Pemberian Infus Herba Anting-anting (*Acalypha indica* L) terhadap Jumlah Ookista, Skizon, Makrogamet dan Mikrogamet *Eimeria tenella* pada Sekum Ayam [skripsi]. Bogor: Fakultas Kedokteran hewan Institut Pertanian Bogor.
- Belli SI, Smith NC, Ferguson DJP. 2006. The coccidian oocyst: a tough nut to crack! *Trends Parasitol* 22: 416-423
- Blake DP and FM Tomley. 2014. Securing poultry production from the ever-present *Eimeria* challenge. *Trends in Parasitology* 30 (1): 12–19.
- Bozkurt M, Giannenas I, Küçükylmaz K, Christaki E, Florou-Paneri P. 2013. An update on approaches to controlling coccidia in poultry using botanical extracts. *British Poultry Science* 54 (6): 713–727. doi: 10.1080/00071668.2013.849795
- Bushkin G, GE Motari, A Carpentieri. 2013. Evidence for a structural role for acid-fast lipids in oocyst walls of cryptosporidium, *Toxoplasma*, and *Eimeria*. *mBio*, 4 (5): Article ID e00387-13.
- Cahyaningsih U, D Iswanti, T Iskandar. 2007. Pemanfaatan Tanaman Sambiloto (*Andrographis paniculata* Ness) sebagai substitusi Obat Antikoksidia dan anti

- peradangan untuk menanggulangi diare berdarah pada ayam akibat infeksi *Eimeria tenella* [skripsi]. Bogor (ID): Institut Pertanian Bogor.
- Chapman HD. 2014. Milestones in avian koksidiosis research: a review. *Poultry Science* 93 (3): 501–511.
- Chinta GC, Mullinti V, Prashanthi K, Sujata D, Pushpa KB, Ranganayakulu D. 2010. Antioxidant activity of the aqueous extract of the *Morinda citrifolia* leaves in triton WR1339 induced hyperlipidemic rats. *Drug Invent. Tod.* 2(1): 1-4
- Dalloul R, H Lillehoj, J Lee, S Lee, K Chung. 2006. Immunopotentiating effect of a *Fomitella fraxinea*-derived lectin on chicken immunity and resistance to koksidiosis. *Poult. Sci.* 85: 446–451.
- Ditjennak Keswan (Direktorat Jenderal Peternakan dan Kesehatan Hewan). 2014. *Manual Penyakit Unggas*. Jakarta (ID): Direktorat Jenderal Peternakan dan Kesehatan Hewan, Kementerian Peternakan.
- Dkhil MA, Abdel-Bakia AS, Wunderlich F, Sies H, Al-Quraishy S. 2011. Anticoccidial and antiinflammatory activity of garlic in murine *Eimeria papillata* infections. *Vet. Parasitol.* 175 (1-2): 66–72. doi: 10.1016/j.vetpar.2010.09.009.
- Duffy, CF, GF Mathis, RF Power. 2005. Effects of Natostat supplementation on performance, feed efficiency and intestinal lesion scores in broiler chickens challenged with *Eimeria acervulina*, *Eimeria maxima* and *Eimeria tenella*. *Vet Parasitol.* 130 (3-4): 185-190
- El-Sadawy HA, El-Khateb RM, Kutkat MA. 2009. A Preliminary in vitro trial on the efficacy of products of *Xenorhabdus* and *Photorhabdus* spp. on *Eimeria oocyst*. *Global Veterinaria* 3 (6): 489-494.
- Fanatico A. 2007. *Parasite Management For Natural and Organic Poultry; Koksidiosis*. ATTRA - National Sustainable Agriculture Information Service [Internet]. [diunduh 2018 Nov 21]. Tersedia pada : <http://www.attra.org/attra-pub/pdf/koksidiosis.pdf> 12 pag-969kxx.
- Gilbert ER, CM Cox, PM Williams. 2011. *Eimeria* species and genetic background influence the serum protein profile of broilers with koksidiosis. *PLoS ONE* 6 (1): e14636.
- Goto H., Sasaki Y., Fushimi H., Shibahara N., Shimada Y., and Komatsu K., 2005. Effect of curcuma herbs on vasomotion and hemorheology in spontaneously hypertensive rat. *American J. of Chinese Medicine.* 33: 449-457
- Györke A, L Pop, and V Cozma. 2013. Prevalence and distribution of *Eimeria* species in broiler chicken farms of different capacities. *Parasite* 20: 50. doi:10.1051/parasite/2013052
- Györke A, Z Kalmár, LM Pop, OL Şuteu. 2016. The economic impact of infection with *Eimeria* spp. in broiler farms from Romania. *R. Bras. Zootec.*, 45(5): 273-280.
- Harfoush MA, Hegazy AM, Soliman AH, Amer S. 2010. Drug resistance evaluation of some commonly used anti-coccidial drugs in broiler chickens. *Journal of the Egyptian Society of Parasitology* 40: 337-348.
- Hamid PH, YP Kristianingrum, AH Wardhana, S Prastowo, LMR da Silva. 2018. Chicken Coccidiosis in Central Java, Indonesia: A Recent Update. *Veterinary Medicine International* Volume 2018, Article ID 8515812, 7 pages <https://doi.org/10.1155/2018/8515812>
- Hamidinejat H, MR Seifiabad Shapouri1, M Mayahi, M Pourmehdi Borujeni 2010. Characterization of *Eimeria* Species in Commercial Broilers by PCR Based on ITS1 Regions of rDNA. *Iranian J Parasitol* 5 (4): 48-54
- Haug A, Gjevre AG, Thebo P, Mattsson JG, Kaldhusdal M. 2008. Coccidial infections in commercial broilers: epidemiological aspects and comparison of *Eimeria* species identification by morphometric and polymerase chain reaction techniques. *Avian Pathology*, 37(2): 161–170.
- Hermawan, D. 2008. Efektifitas Ekstrak *Sambiloto* (*Andrographis paniculata* Nees) Dengan Pelarut Air Hangat Tanpa Evaporasi Dan Kajian Differensial Leukosit Pada Ayam Yang Diinfeksi dengan *Eimeria tenella* [skripsi]. Institut Pertanian Bogor. Bogor, Indonesia.
- Iacob OC, Duma V. 2009. Clinical paraclinical and morphopathological aspects in cecal eimeriosis of broilers. *Scientia Parasitologica*, 10: 43–50.
- Iskandar T. 2005. Pengaruh pemberian vitamin A terhadap nilai perlukaan sekum waktu sporulasi dan produksi oosista *Eimeria tenella* pada ayam arab. *Prosiding Seminar Nasional Teknologi Peternakan dan Veteriner 2005*, Pusat Penelitian dan Pengembangan Peternakan.
- Iskandar T, Subekti DT, Suibu T. 2006. Pengaruh Pemberian RBM5 Terhadap Koksidiosis pada Ayam Broiler. *Seminar Nasional Teknologi Peternakan dan Veteriner*. Pusat Penelitian dan Pengembangan Peternakan. Pp. 749- 758.
- Januwati M. 2010. *Jamu berbasis tanaman biofarmaka untuk ayam* [terhubung berkala]. <http://perkebunan.litbang.deptan.go.id/?p=794> [23 Januari 2019].
- Jenkins, M.; Klopp, S.; Ritter, D.; Miska, K. and Fetterer, R. 2010. Comparison of *Eimeria* species distribution and salinomycin resistance in commercial broiler operations utilizing different coccidiosis control strategies. *Avian Diseases* 54:1002-1006.
- Joyner L, P Long. 2008. The specific characters of the *Eimeria*, with special reference to the *Coccidia* of the fowl. *Avian Pathology* 3 (3): 145–157.
- Karimy MF, Julendra H, Hayati SN, Sofyan A, Damayanti E, Priyowidodo D. 2013. Efektifitas ekstrak daun kenikir (*Cosmos caudatus*), daun mengkudu (*Morinda*

- citrifolia), dan tepung cacing tanah (*Lumbricus rubellus*) dalam sediaan granul larut air sebagai koksidostat alami terhadap infeksi *Eimeria tenella* pada ayam broiler. *JITV* 18(2): 88-98.
- Khalafalla RE, Dauschies A. 2010. In vivo evaluation of anticoccidial effect of antibody fragments expressed in pea (*Pisum sativum*) on *Eimeria tenella* sporozoites. *Parasitol Res.* 107 (4): 983-986.
- Kharismawan P. 2006. Pengaruh pemberian ekstrak sambiloto (*Andrographis paniculata* Ness) dengan pelarut metanol terhadap jumlah skizon, mikrogamet, makrogamet dan oosista *Eimeria tenella* pada sekum ayam [skripsi]. [Bogor (Indonesia)]. Institut Pertanian Bogor.
- La K, E Bromley, R Oakes, JH Prieto, SJ Sanderson, D Kurian, L Hunt, JR Yates, JM Wastling, RE Sinden, FM Tomley. 2009. Proteomic comparison of four *Eimeria tenella* life cycle stages: unsporulated oocyst, sporulated oocyst, sporozoite and second generation merozoite. *Proteomics.* 9 (19): 4566-4576. doi:10.1002/pmic.200900305
- Liliwirianis N, Musa NLW, Zain WZWM, Kassim J, Karim SA. 2011. Preliminary studies on phytochemical screening of ulam and fruit from Malaysia. *E-Journal of Chemistry* 8: S285-S288.
- Li GQ, Kanu S, bozkurtetQiao SM, Xiang FY. 2005. Responses of chickens vaccinated with a live attenuated multi-valent ionophore-tolerant *Eimeria* vaccine. *Veterinary Parasitology* 129: 179-186.
- McDougald LR. 2013. "Coccidiosis," in *Diseases of Poultry*. DE. Swayne, Ed. p. 1408, Wiley-Blackwell, 2013
- McDougald LR, SH Fitz-Coy. 2009. "Protozoal infections," in *Diseases of Poultry*, Y. M. Saif, Ed., p. 1352, Blackwell Publishing, Ames, Iowa, USA, 2009.
- Michels MG, Bertolini LCT, Esteves AF, Moreira P, Franca SC. 2011. Anticoccidial effects of coumestans from *Eclipta alba* for sustainable control of *Eimeria tenella* parasitosis in poultry production. *Vet Parasitol.* 177: 55-60.
- Molla B, Ali A. 2014. Epidemiological study on poultry coccidiosis: Prevalence, species identification and post mortem lesion in grower chicken in KomboIcha, North-Eastern Ethiopia. *Journal of Veterinary Medicine and Animal Health* 7: 1-8. Doi 10.5897/JVMAH2014.0347
- Molan AL, Zhuojian Liu, Shampa De. 2009. Effect of pine bark (*Pinus radiata*) extracts on sporulation of coccidian oocysts. *Folia Parasitologica* 56: 1-5.
- Morgan JAT, GM Morris, BM Wlodek et al., "Realtime polymerase chain reaction (PCR) assays for the specific detection and quantification of seven *Eimeria* species that cause koksidiosis in chickens," *Molecular and Cellular Probes*, 23(2): 83-89. doi: 10.1016/j.mcp.2008.12.005.
- Muchibi J. 2018. Prevention, control and management of coccidiosis in chicken. *Daily Nation*. May 9 2018. Available from: <https://www.nation.co.ke/business/seedsforgold/Cocci-diosis-major-threat-to-your-chickens/2301238-4552514-2aikm9z/index.html>
- Nababan BM. 2008. Pengaruh Pemberian Ekstrak Sambiloto (*Andrographis Paniculata* Nees) dengan Pelarut Etanol Dosis Bertingkat, Diberikan Sebelum dan Sesudah Infeksi *Eimeria tenella* terhadap Produksi Oosista pada Tinja Ayam. [skripsi]. Institut Pertanian Bogor. Bogor, Indonesia.
- Nayak BS, Sandiford S, Maxwell A. 2009. Evaluation of wound healing activity of ethanolic extract of *Morinda citrifolia* L. Leaf. *Evid Based Alternat Med.* 6 (3): 351-356. doi: 10.1093/ecam/nem127
- Ogedengbe JD, Hunter DB, Barta JR. 2011. Molecular identification of *Eimeria* species infecting market-age meat chickens in commercial flocks in Ontario. *Veterinary Parasitology*, 178(3-4): 350-354.
- Orengo J, Buendia AJ, Ruiz-Ibanez MR, Madrid J, Del Rio L, Catala-Gregori P, Garcia V, Hernandez F. 2012. Evaluating the efficacy of cinnamaldehyde and *Echinacea purpurea* plant extract in broilers against *Eimeria acervulina*. *Vet. Parasitol.* 185 (2-4): 158-163.
- Peek, H. 2010. Resistance to anticoccidial drugs: alternative strategies to control koksidiosis in broilers. PhD Diss., Univ. Utrecht, Utrecht, the Netherlands.
- Peek H, W Landman. 2011. Koccidiosis in poultry: anticoccidial products, vaccines and other prevention strategies, *Vet. Quart.* 31(3): 143-161. doi: 10.1080/01652176.2011.605247.
- Quiroz-Castañeda RE, E Dant'an-González. 2015. Control of avian koksidiosis: future and present natural alternatives, *BioMed Research International*, vol. 2015, Article ID 430610, 11 pages, 2015.
- Raman M, SS Banu, S Gomathinayagam, GD Raj. 2011. Lesion scoring technique for assessing the virulence and pathogenicity of Indian field isolates of avian *Eimeria* species, *Veterinarski Archive*, 81: 259-271.
- Rasdi NHM, Samah OA, Sule A, Ahmed QU. 2010. Antimicrobial studies of *Cosmos caudatus* kunth. (compositae). *J. Med. Plants Res.* 4 (8): 669-673. doi: 10.5897/JMPR09.422
- Rasyaf M. 2003. *Manajemen Peternakan Ayam Petelur*. Jakarta (ID): Penebar Swadaya. Syukur DA. 2006. *Biosekuriti terhadap cemaran mikroba dalam menjaga keamanan pangan asal hewan* [Internet]. [diunduh 2016 Des 21]. Tersedia pada: <http://www.disnakkeswan-lampung.go.id>.
- Riza Y., Handajani S. U., Satyaningtjas A.S. 2013. Gambaran Eritrosit Ayam Terinfeksi *Eimeria* Spp. Secara Alami Yang Diberi Ekstrak Daun Johar (*Cassia Siamea* Lamk.). Skripsi. Bogor: Fakultas Kedokteran hewan Institut Pertanian Bogor.

- Salfina, Hamdan A, Partoutomo S. 1995. Studi Tingkat Infeksi Koksidia dan Penyebaran Koksidiosis Pada Ayam Buras Di Kalimantan Selatan dan Kalimantan Timur. *Jurnal Ilmu Ternak dan Veteriner*. 1(1): 37-40.
- Shane SM. 2005. *Handbook of Poultry Disease: 2nd edition*. Singapore (SG): American Soybean Assosiation.
- Sheeja K, G Kuttan. 2007. Modulation of natural killer activity, antibody dependent cellular toxicity, and antibody dependent complement mediated cytotoxicity by andrographolide in normal and ehrlich ascites carcinoma bearing mice. *Integr Cancer Ther*. 6: 66-73.
- Shirzad MR, Seifi S, Gheisari HR, Hachesoo BA, Habibi H, dan Bujmehrani H. 2011. Prevalence and Risk Factors for Subclinical Coccidiosis in Broiler Chicken Farms in Mazandaran Province, Iran. *Journal of Trop Anim Health Prod* 43(8): 1601–1604.
- Sumardi. 2007. Aplikasi seyawa hydrobensena rantai pendek dalam agribisnis peternakan di daerah marjinal. Prosiding seminar Inovasi dan Alih teknologi pertanian untuk pengembangan agribisnis industrial pedesaan di wilayah marginal. Buku II. BPTP Ungaran Jawa Tengah. Hlm. 334-448.
- Tabbu CR. 2002. *Penyakit Ayam dan Penanggulangannya Volume 2*. Yogyakarta (ID): Kanisius:7L; 9-2L.
- Tewari A, B Maharana. 2011. Control of poultry Coccidiosis: changing trends, *J.Parasit. Dis*. 35 (1): 10–17.
- Tresnani G, Prastowo J, Wisnu N, Daryo BS. 2012. Profil protein stadium sporozoit *E. tenella* Isolat yogyakarta melalui analisis Protein SDS-PAGE. *J Veteriner*. 13(2): 163-166.
- Wang W, J Wang, Dong SF, Liu CH, P. Italiani P, Sun SH, Xu J, Boraschi D, Ma SP, Qu D. 2010. Immunomodulatory activity of andrographolide on macrofage activation and specific antibody response. *Acta pharmacol Sin*. 31 (2):191-201. doi: 10.1038/aps.2009.205.
- Wardana AP, E Kencana, Nurmawati, Rahmaweni, CB Jatmiko. 2001. Pengaruh pemberian sediaan patika kebo (*Euphorbia hirta* L) terhadap jumlah eritrosit, kadar haemoglobin dan haematokrit pada ayam yang di infeksi dengan *Eimeria tenella*. *JITV*. 2(6):126-133.
- Wiedosari E, Sintha S, Bagem BRS. 2014. Pengaruh Jamu Herbal sebagai Antikoksidia pada ayam pedaging yang diinfeksi *E.tenella*. *J. Litri* 20 (1): 9-16.
- Zhang JJ, LX Wang, WK Ruan, An J. 2013. An Investigation into the prevalence of coccidiosis and maduramycin drug resistance in chickens in China. *Vet. Parasitol*. 191 (1-2): 29–34. doi: 10.1016/j.vetpar.2012.07.027.